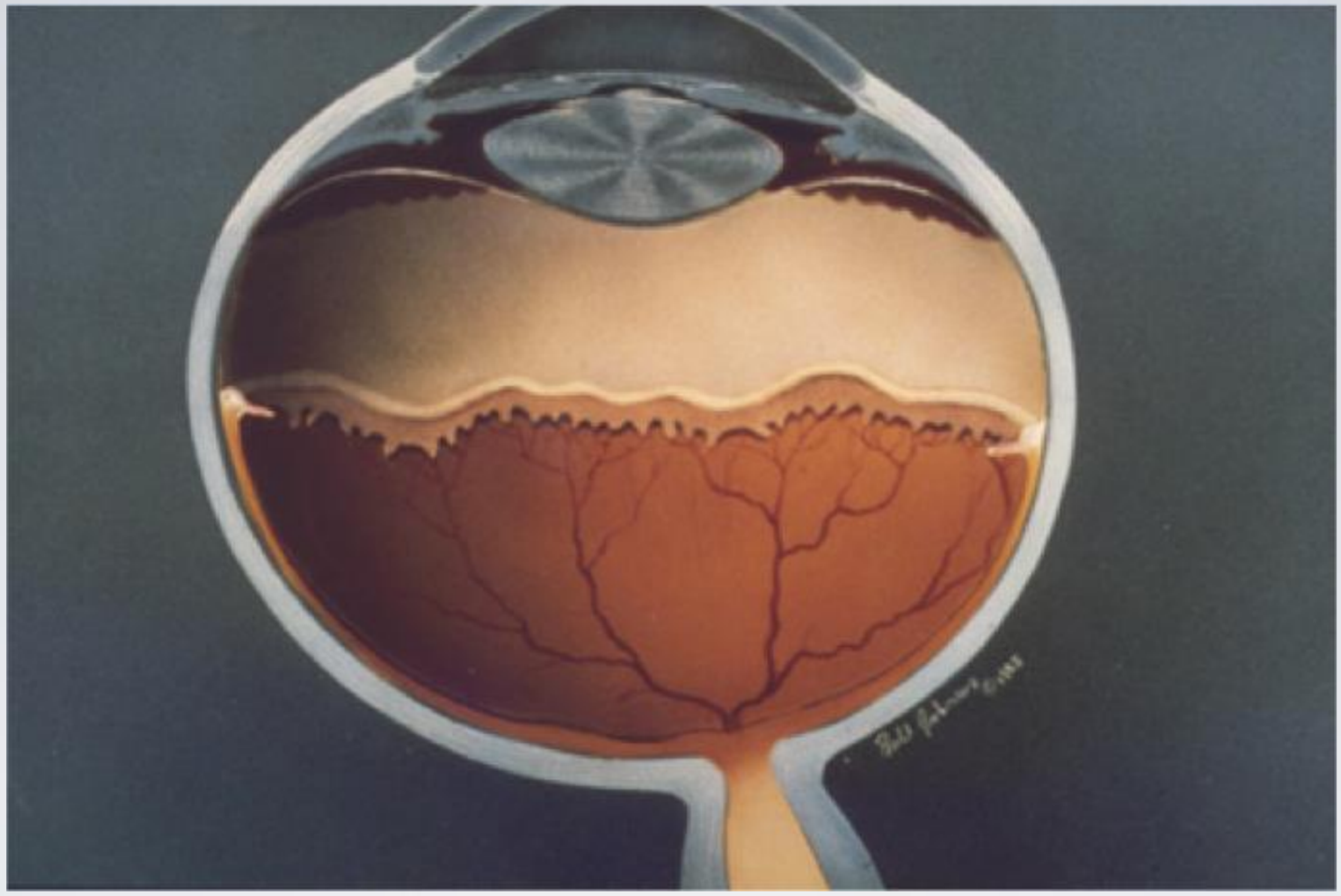

RETİNOPATİSİ

Oftalmolog bakışı - tanı ve tedavide yenilikler

Prof. Dr. Şengül Özdek
Gazi Göz

ROP

- KORKULANLAR
- ZORLUKLAR
- EKİPMAN EKSİKLİĞİ

KORKULANLAR

- BİLGİ -TECRÜBE YETERSİZLİĞİ
- TANIYI ATLAMA KORKUSU
- MUAYENE VE TEDAVİ SIRASINDA
  - SOLUNUM ARRESTİ
  - APNELER

ZORLUKLAR

- BEBEK MUAYENESİ ERİŞKİNE GÖRE ZOR.
- PERİFERİK RETİNAYI GÖRMEK ZOR.
- İLAVE EKİPMAN GEREKTİRİR.
- MUAYENEYE YARDIMCI EN AZ BİR KİŞİ GEREKLİ.
- AİLE DURUMUN BİLİNCİNDE DEĞİL. ÇOK İYİ BİLGİ VERMEK GEREKLİ.

EKİPMAN EKSİKLİĞİ

MUAYENE

- İNDİREKT OFTALMOSKOP

- BEBEK BLEFAROSTOSU

- İNDENTÖR



EKİPMAN EKSİKLİĞİ

TEDAVİ

- YENİDOĞAN YOĞUN BAKIM ÜNİTESİ
- YENİDOĞANDA DENEYİMLİ ANESTEZİ
- İNDİREKT LASER FOTOKOAGULATOR VE DENEYİM
- PEDİATRİK VRC EĞİTİMİ

TEORİK VE PRATİK NOKTALAR

NEDEN OLUŞUR?

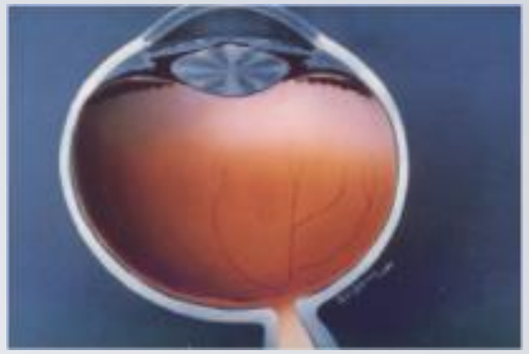

- Normal retinal vaskülerizasyon:
- Nazal : 36 hf Temporal: 40.hf.
- İntrauterin retinal vaskülerizasyon: rölatif hipoksik ortam
- Prematürite: avasküler retina...

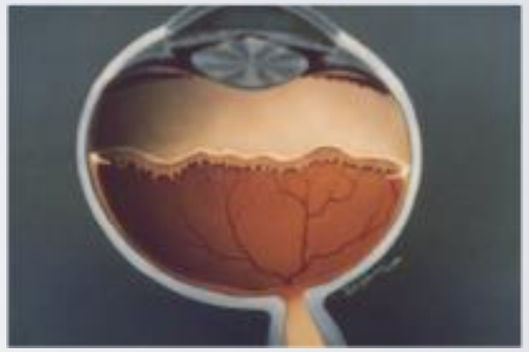

- O2 ted.....VEGF down regülasyonu
- Vaskülerizasyon duraklar....
- Avasküler alandan VEGF.... VEGF up regülasyonu…

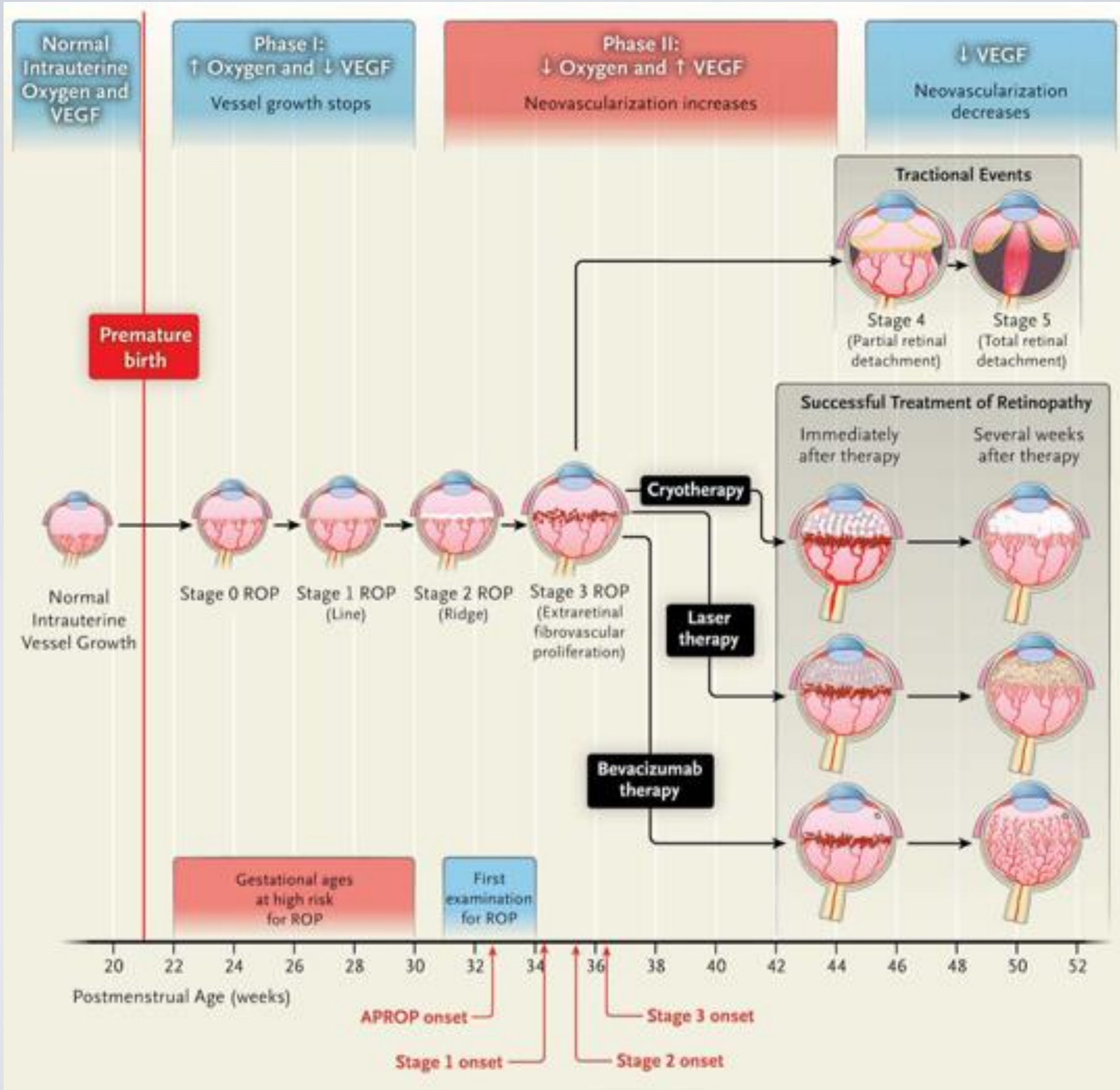
Normal Intrauterine Oxygen and VEGF
Phase I: ↑ Oxygen and ↓ VEGF
Vessel growth stops
Phase II: ↓ Oxygen and ↑ VEGF
Neovascularization increases
↓ VEGF
Neovascularization decreases
Tractional Events
Stage 4 (Partial retinal detachment)
Stage 5 (Total retinal detachment)
Premature birth
Successful Treatment of Retinopathy
Immediately after therapy
Several weeks after therapy
Cryotherapy
Laser therapy
Bevacizumab therapy
Normal Intrauterine Vessel Growth
Stage 0 ROP
Stage 1 ROP (Line)
Stage 2 ROP (Ridge)
Stage 3 ROP (Extraretinal fibrovascular proliferation)
Gestational ages at high risk for ROP
First examination for ROP
20 22 24 26 28 30 32 34 36 38 40 42 44 46 48 50 52
Postmenstrual Age (weeks)
APROP onset
Stage 1 onset
Stage 2 onset
Stage 3 onset

ULUSLARARASI ROP SINIFLAMASI

- Parametreler

1. Zon (1,2,3)
2. Evre (1-5)
3. Yaygınlık (saat kadranı)
4. “Artı hastalık” varlığı

ZONLAR

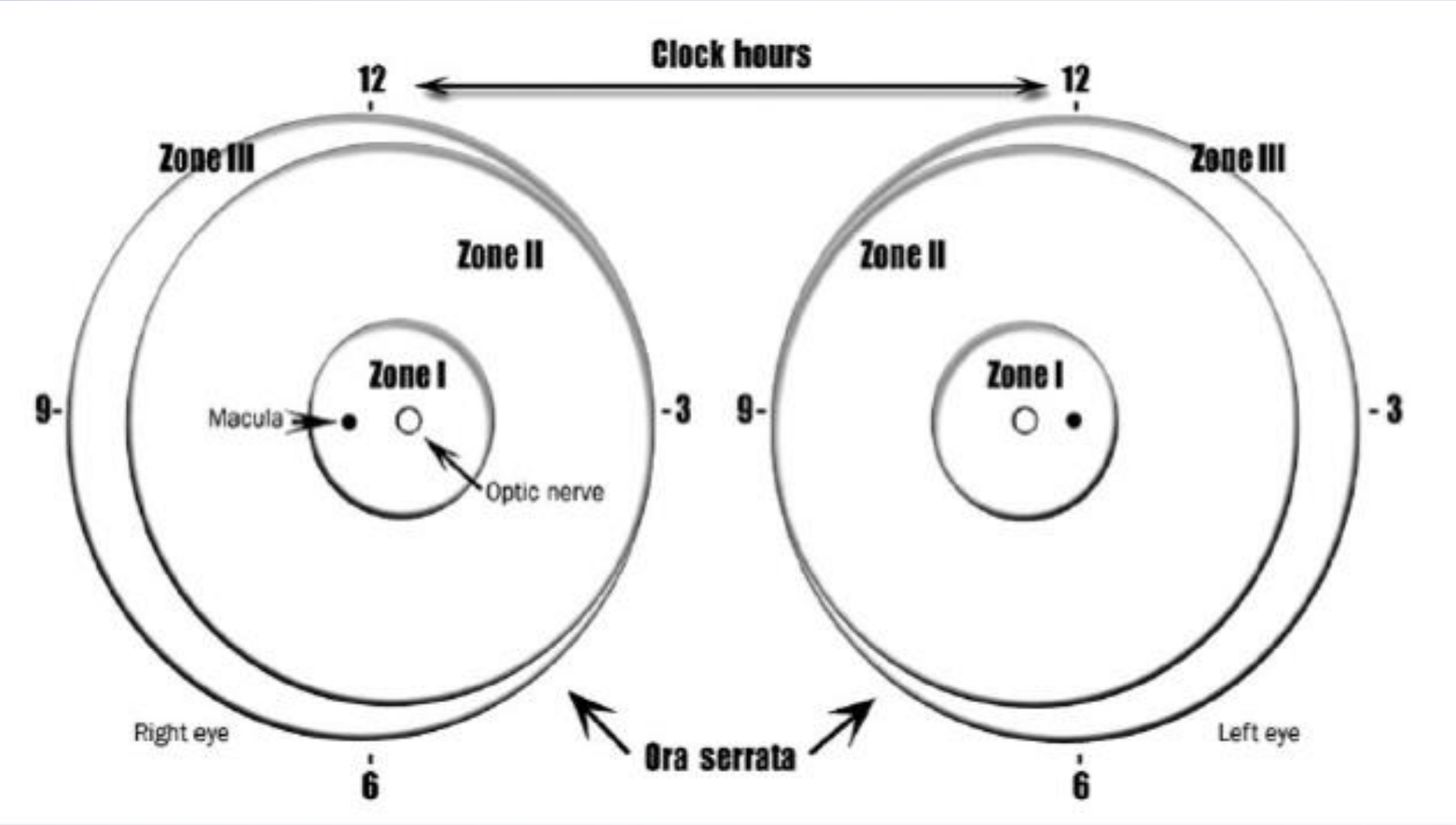
Clock hours
12
12
Zone III
Zone III
Zone II
Zone II
Zone I
Zone I
9-
-3
9-
-3
Macula
Optic nerve
Right eye
Left eye
Ora serrata
6
6

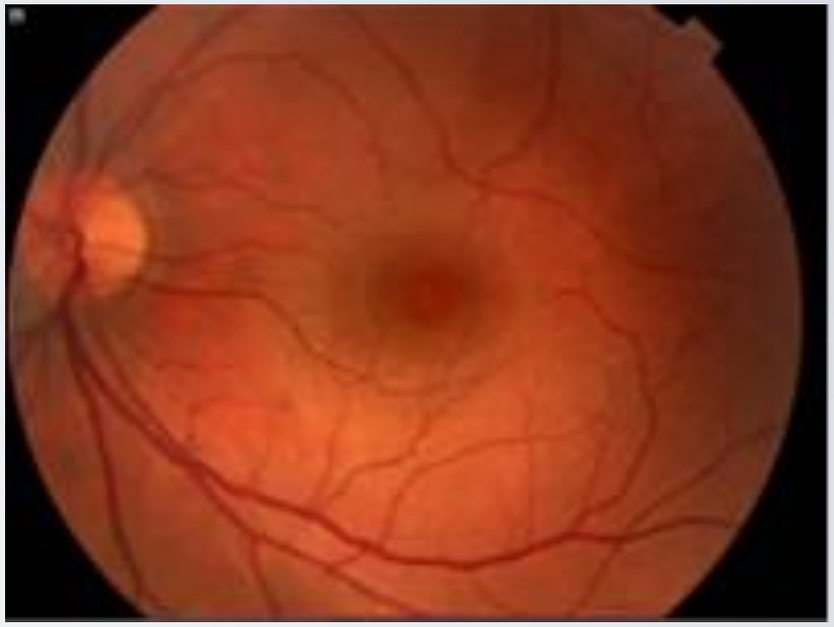

HASTALIĞIN YAYGINLIĞI

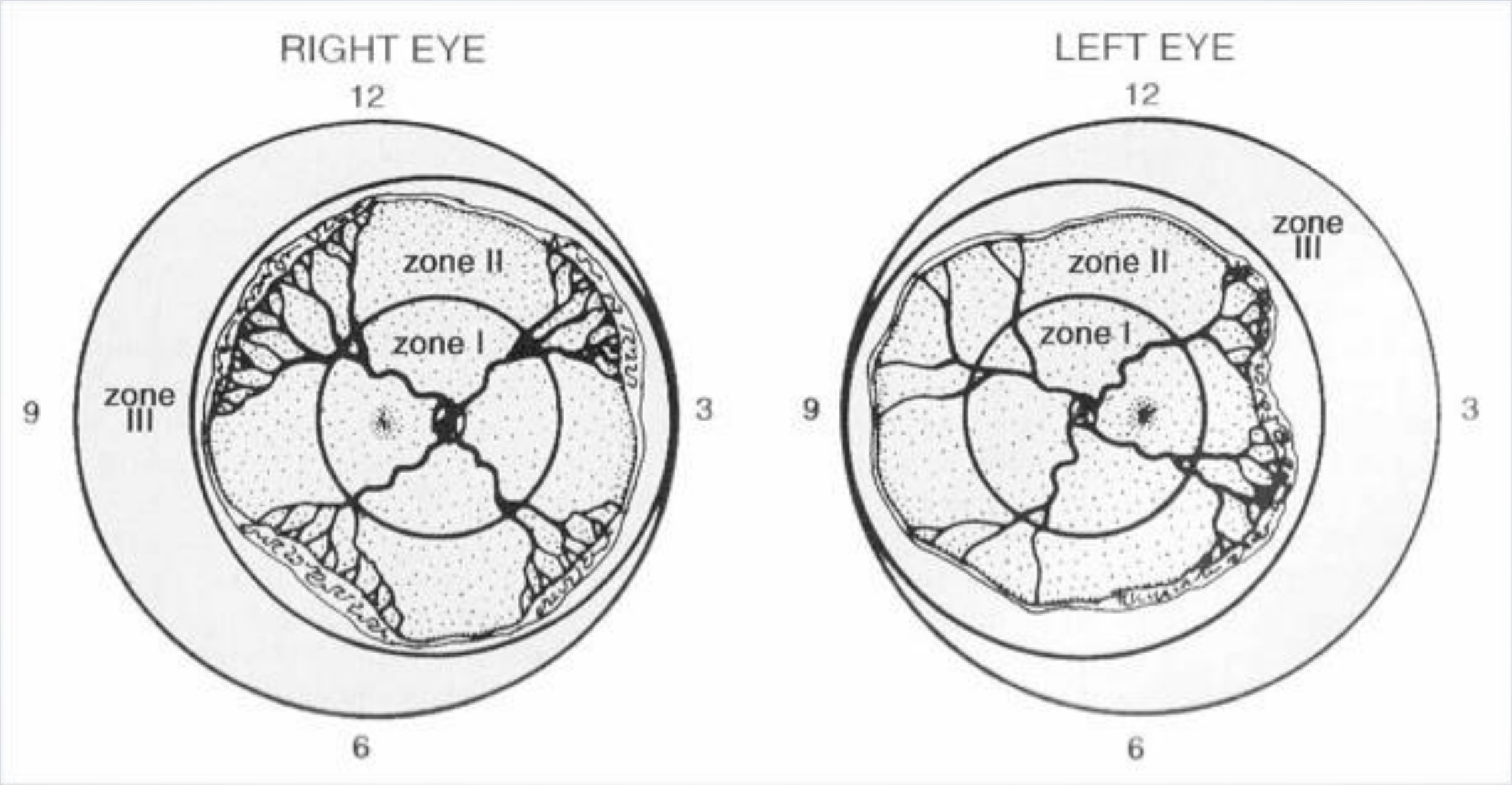

EVRELER
EVRE 1

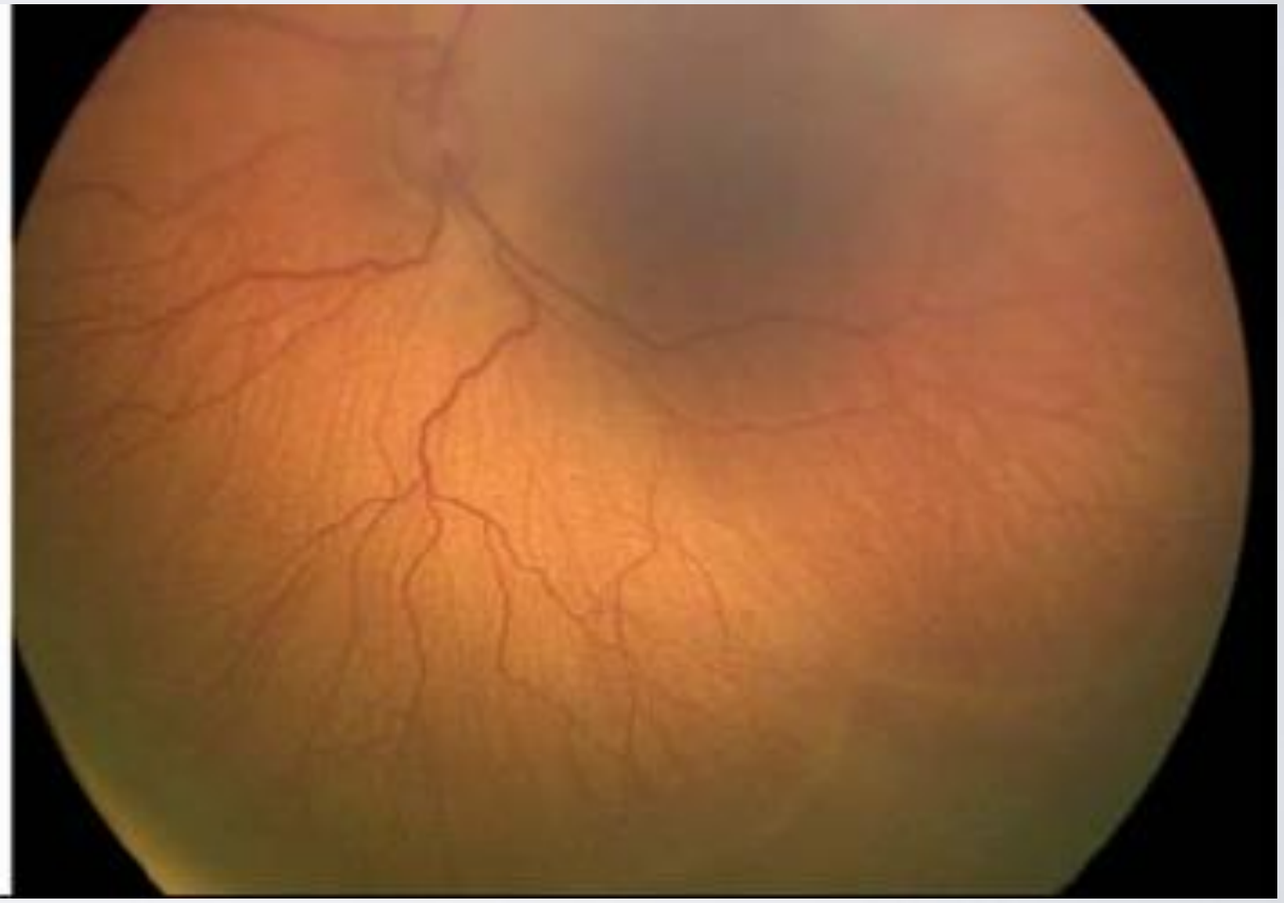

EVRE 2

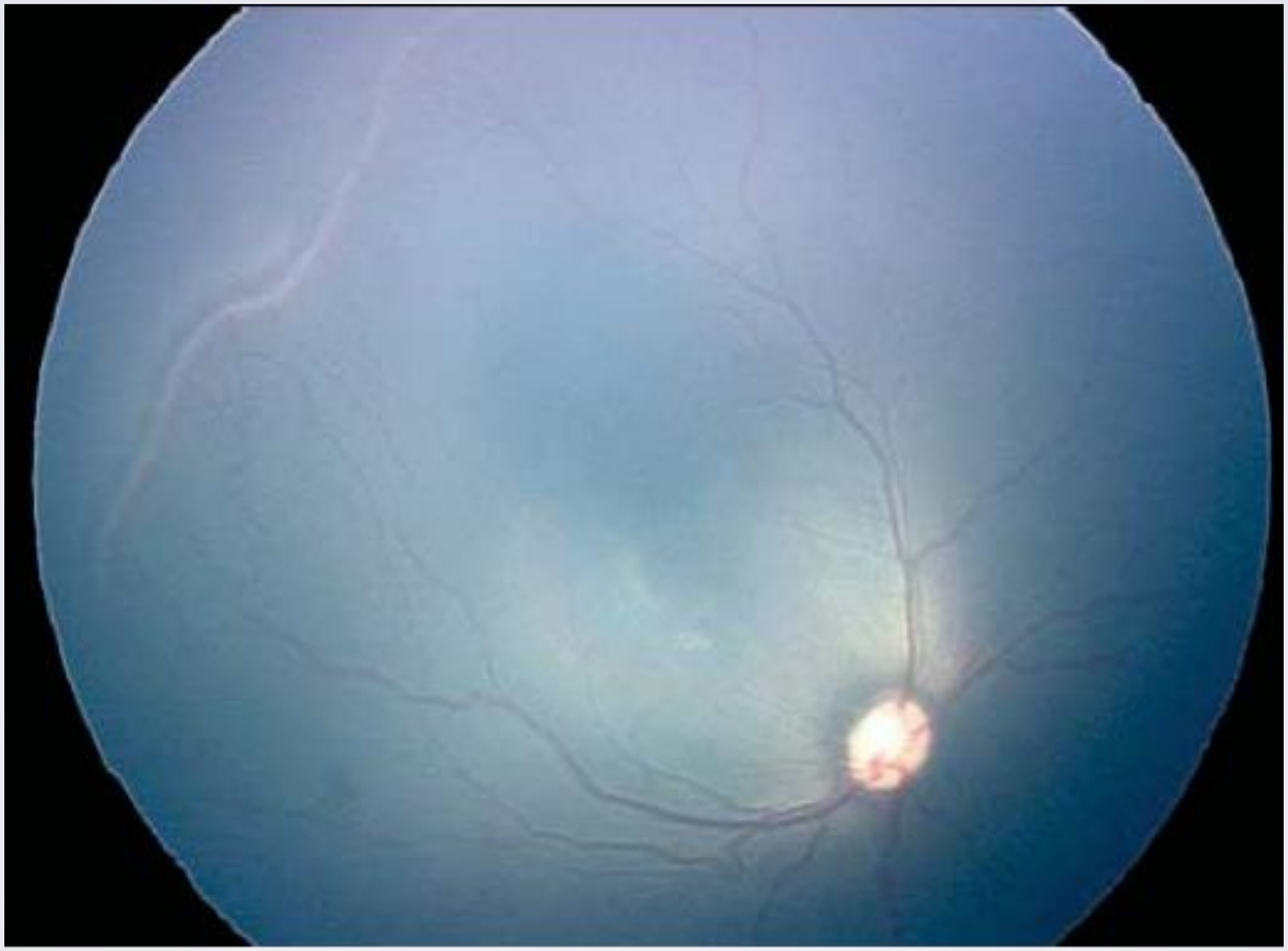

EVRE 3 EXTRARETİNAL PROLİFERASYON

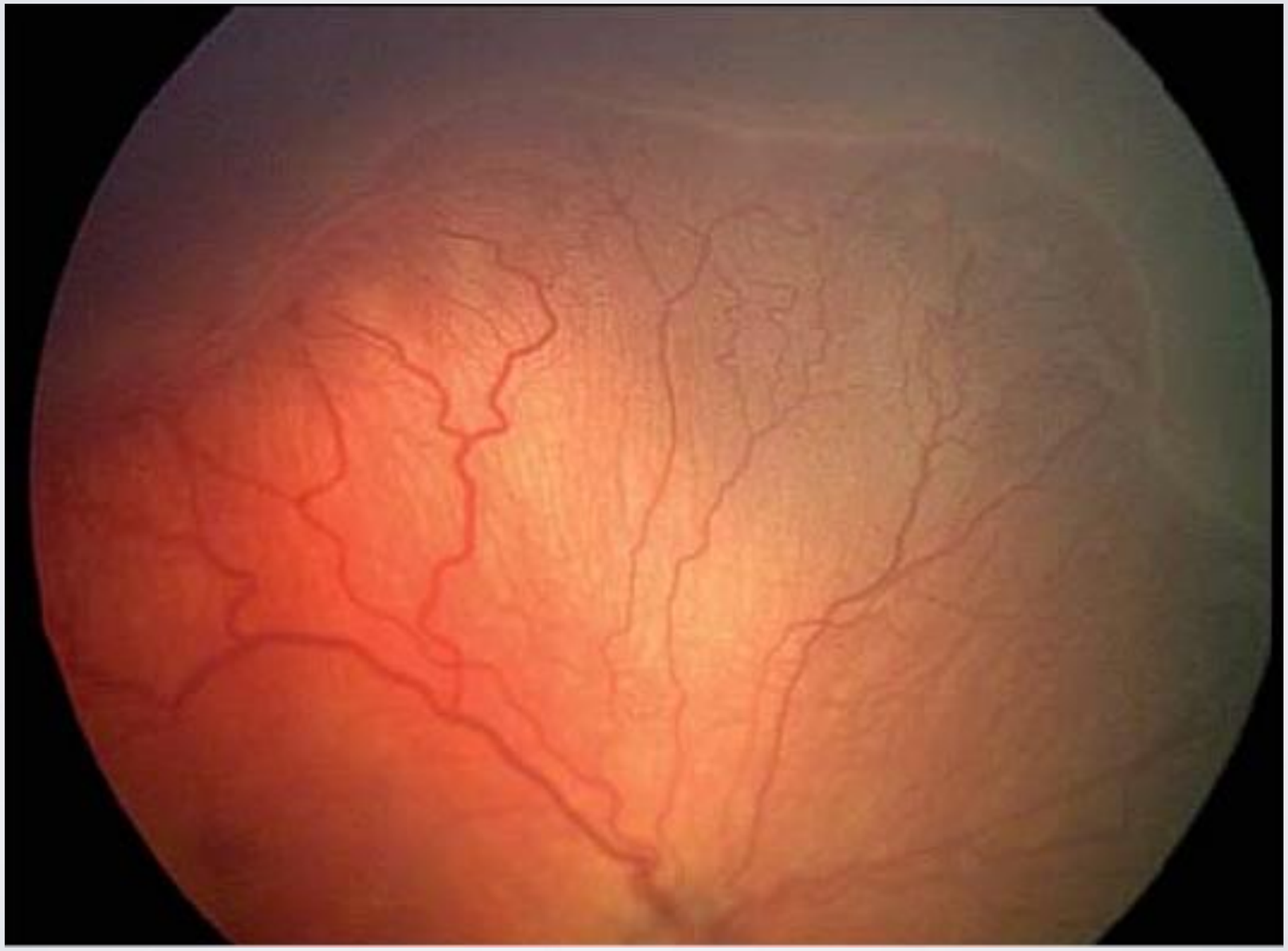

- EVRE 3
- HAFİF,
- ORTA,
- ŞİDDETLİ

EVRE 4
Subtotal RD

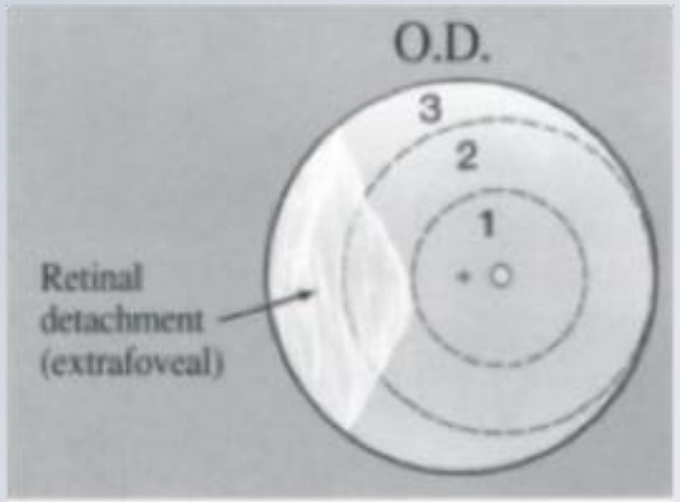

Stage 4A Retinopathy of Prematurity

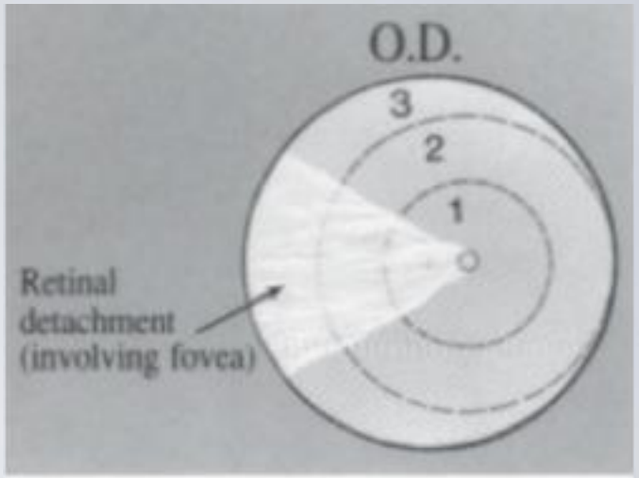

Stage 4B Retinopathy of Prematurity

- MAKÜLA ON: EVRE 4A
  EVRE 4B

MAKÜLA OFF:

EVRE 5
TOTAL RD-LÖKOKORİ

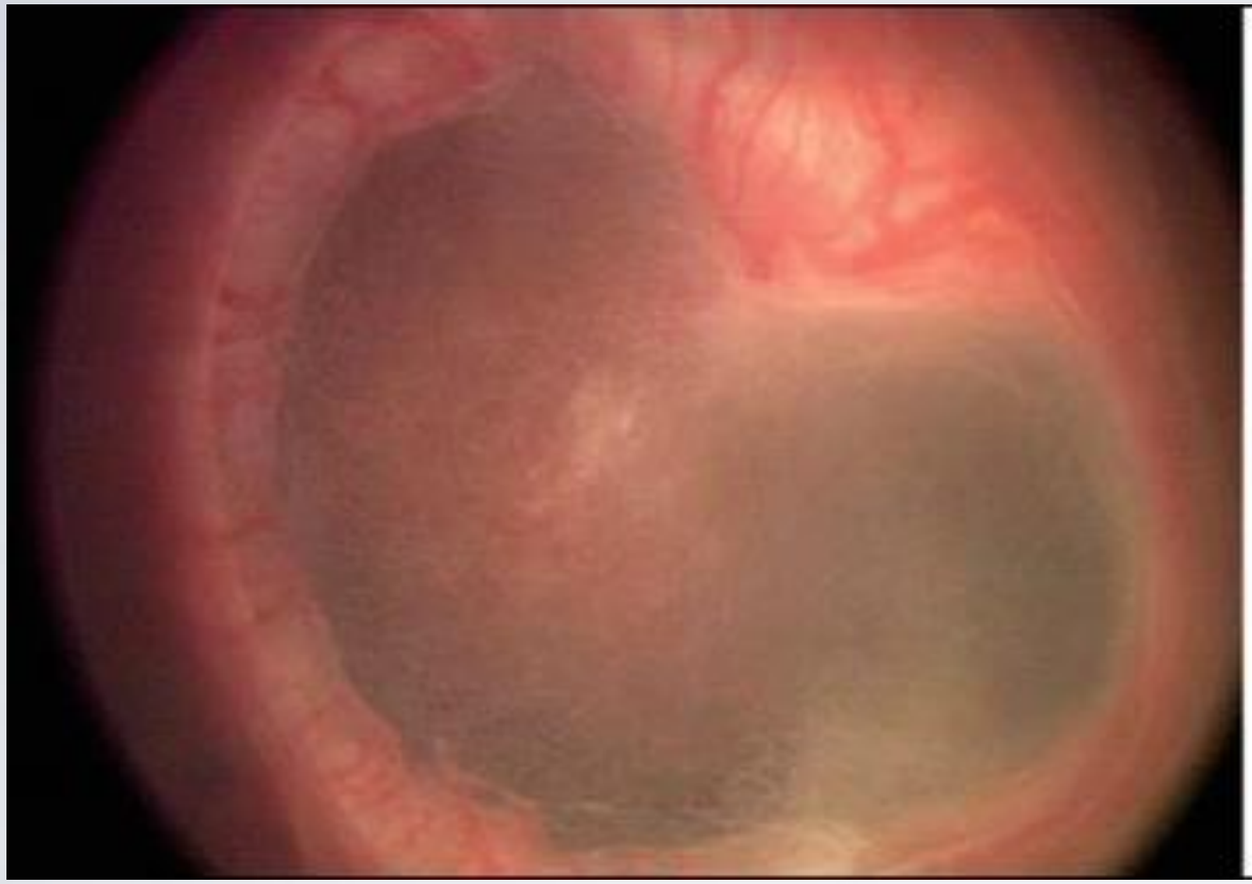

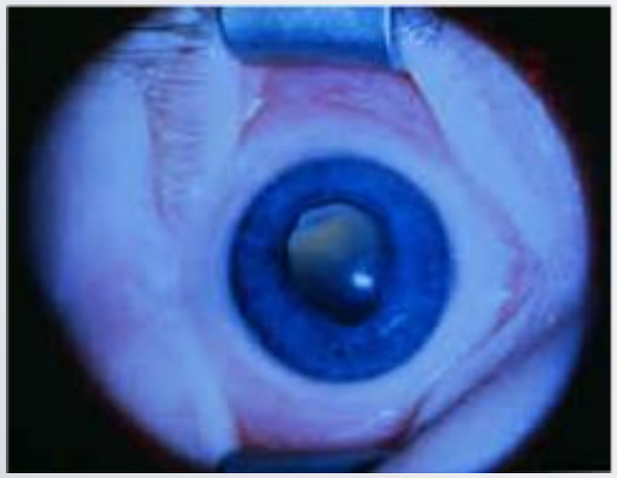

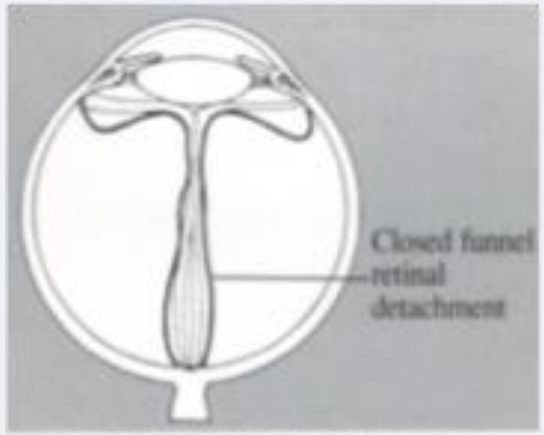

Severe Stage 5 Retinopathy of Prematurity

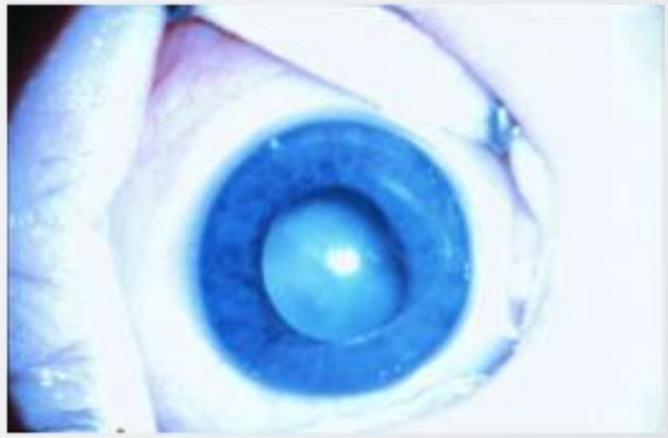

ARTI (PLUS) HASTALIK

- Arka kutupta retinal vasküler dilatasyon ve tortuosite artışı
- Aktif progresyon belirtisi
- Çok hızlı ilerleme!....

ASLA ATLANMAMALI! EN ÖNEMLİ BULGU!

APROP
ZON 1 PLUS

EŞİK Hastalık

- Zon 1 veya 2, Evre 3
- 5 takip eden saat kadranında veya toplam 8 ayrı saat kadranında extraretinal neovaskülerizasyon
- Artı hast (+)
- Tedavisiz %50-60 körlük

CRYO-ROP ÇALIŞMASI

- (1986-1988)
- <1250 gr, 4099 bebek, 291 eşik ROP
- Krio / gözlem
- 10 yıllık sonuçlar (247 bebek)
- Hipotez: Avasküler alanın krio ile tedavisi etkin?

- 10 yıllık sonuçlar (247 bebek):
- Fonksiyonel (GK<0.1): Gözlem.... %62.6, Krio.... %44.4*
- Anatomik (-) sonuç: Gözlem.... %47.9, Krio... %27.2*

CRYO-ROP
Doğal gİdİş - Rİsk Faktörlerİ

- Sistemik
  - Düşük doğum haftası, Düşük doğum ağırlığı,
  - Çoğul gebelik, genç anne
  - Beyaz ırk, hastane dışı doğum
- Oküler
  - Zon 1 ROP, artı hastalık, evre 3 hastalık
  - Yaygın hastalık (>6 saat kadranı)
  - İris damar dilatasyonu

CRYO-ROP

- Zon 1 EŞİK HASTALIK:
  - Olumsuz anatomik sonuç
    - Tedavi edilen grupta: %78!..
    - Tedavi edilmeyen grupta: %
- Zon 2: ye göre çok yüksek (%26)

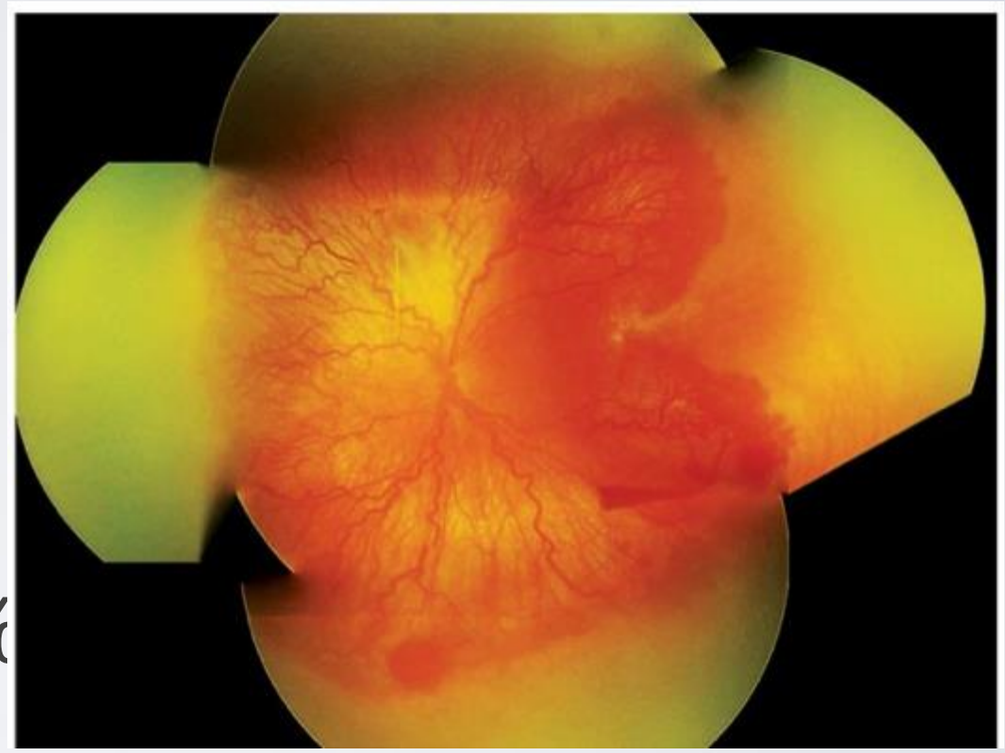

ETROP (1999-2002) (Early Treatment for ROP)

- <u>Tip 1 eşik öncesi:</u> Yüksek riskli grup
  - Zon I ROP: artı hastalık (evre, yaygınlık önemsiz)
  - Zon I ROP: evre 3 / artı hastalık (-)
  - Zon II: evre 2 veya 3 / artı hastalık
- <u>Tip 2 eşik öncesi</u>: Düşük riskli grup

ETROP

- Tip 1 pre-treshold (yüksek risk, >%15 kötü sonuç)
- Hipotez: Erken tedavi tip 1 de körlük riskini azaltır?
- Olumsuz sonuç: %19.5 vs %14.5* (erken tedavi)

EŞİK Hastalık
ICROP

- Zon 1 veya 2, Evre 3
- 5 takip eden saat kadranında veya toplam 8 ayrı saat kadranında extraretinal neovaskülerizasyon
- Artı hast (+)
- Tedavisiz %50-60 körlük

Tedavi endikasyonu (ICROP-revisited-2005)

- Zon I ROP: artı hastalık (evre, yaygınlık önemsiz)
- Zon I ROP: evre 3 / artı hastalık (-)
- Zon II: evre 2 veya 3 / artı hastalık

- International Committee for the Classification of Retinopathy of Prematurity. The International Classification of Retinopathy of Prematurity revisited. Arch Ophthalmol. 2005;123:991–999

AP-ROP: Agressive Posterior ROP

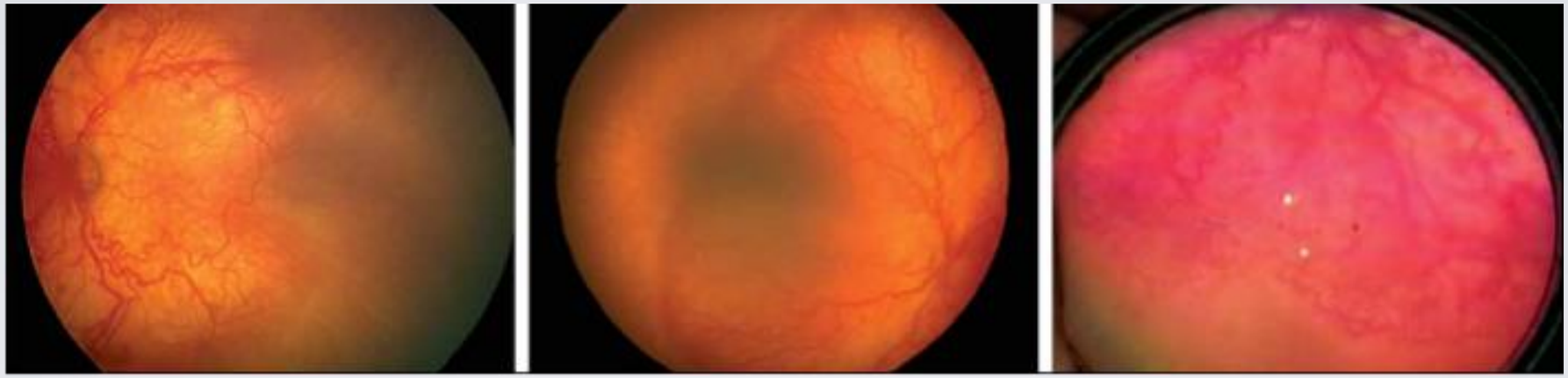

- Posterior yerleşim (Zone 1)
- (+) hastalık
- Evre önemsiz ve sınır genellikle belirsiz

72 saatte tedavi!...

TARAMA

KİME?

TARAMA
AAP-AAO 2006 Polİtİkası

- <32hf ve <1500gr: Rutin tarama
- 1500-2000gr
- >32 hf
  - Klinik gidiş stabil değilse
  - Kardiopulmoner destek ihtiyacı (+)

NE ZAMAN?

İLK Retİna muayenesİ

- İlk muayene: Optimal zaman
  - PP *4. hf* veya
  - PM *31. hf*
  - Hangisi daha geç ise.

Gestational Age at Birth, wk	Age at Initial Examination, wk	
	Postmenstrual	Chronologic
22[a]	31	9
23[a]	31	8
24	31	7
25	31	6
26	31	5
27	31	4
28	32	4
29	33	4
30	34	4
31[b]	35	4
32[b]	36	4

- Eşik veya eşik öncesi yüksek risk: *35-37hf*

TAKİP

- 1-2 Haftalık takip
- Daha sık (eşik öncesi ROP+ ise)
- Laser sonrası: Haftalık
- Yakın takibin sonlandırılması:
    - 45. hf
    - Tam damarlanma

TEDAVİ

NASIL?

KRİO-LAZER

Laser vs Krio (1990-1991)

- 66 bebek, eşik hastalık, bir göze laser, diğerine krio
- Hipotez: Laserin yan etkileri daha az, ve krio kadar etkili mi?
- 10 yıllık sonuç

	laser	krio
• GK:	20/66	20/182
• Maküler çekilme	0.39	1.15
• Miyopi	-4.48	-7.65
• Tedavi gideri	X	3X

lazer tedavisinde dikkat

- Laser boyama tarzında: Boşluk olmamalı
- Gücü çok yüksek olmamalı
- 150-200mW, 200msn
- Horizontal akslarda daha nazik??? (Ön segment iskemisi!)
- Postop saat başı steroid damla (ilk gün)
- Tropamid 2x1
- 1. gün ve 1. hafta kontrol

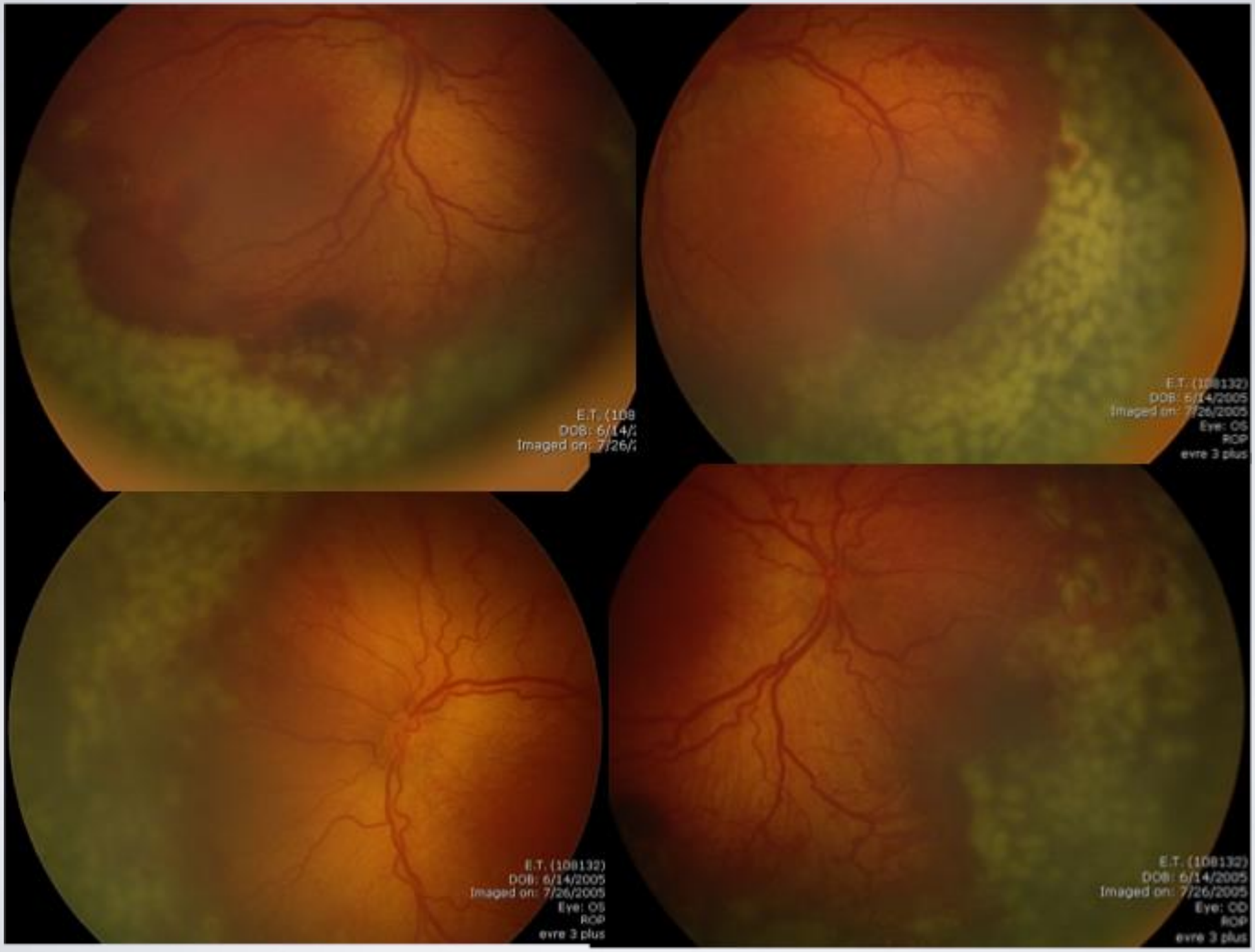
E.T. (108
DOB: 6/14/
Imaged on: 7/26/
E.T. (108132)
DOB: 6/14/2005
Imaged on: 7/26/2005
Eye: OS
ROP
evre 3 plus
E.T. (108132)
DOB: 6/14/2005
Imaged on: 7/26/2005
Eye: OS
ROP
evre 3 plus
E.T. (108132)
DOB: 6/14/2005
Imaged on: 7/26/2005
Eye: OD
ROP
evre 3 plus

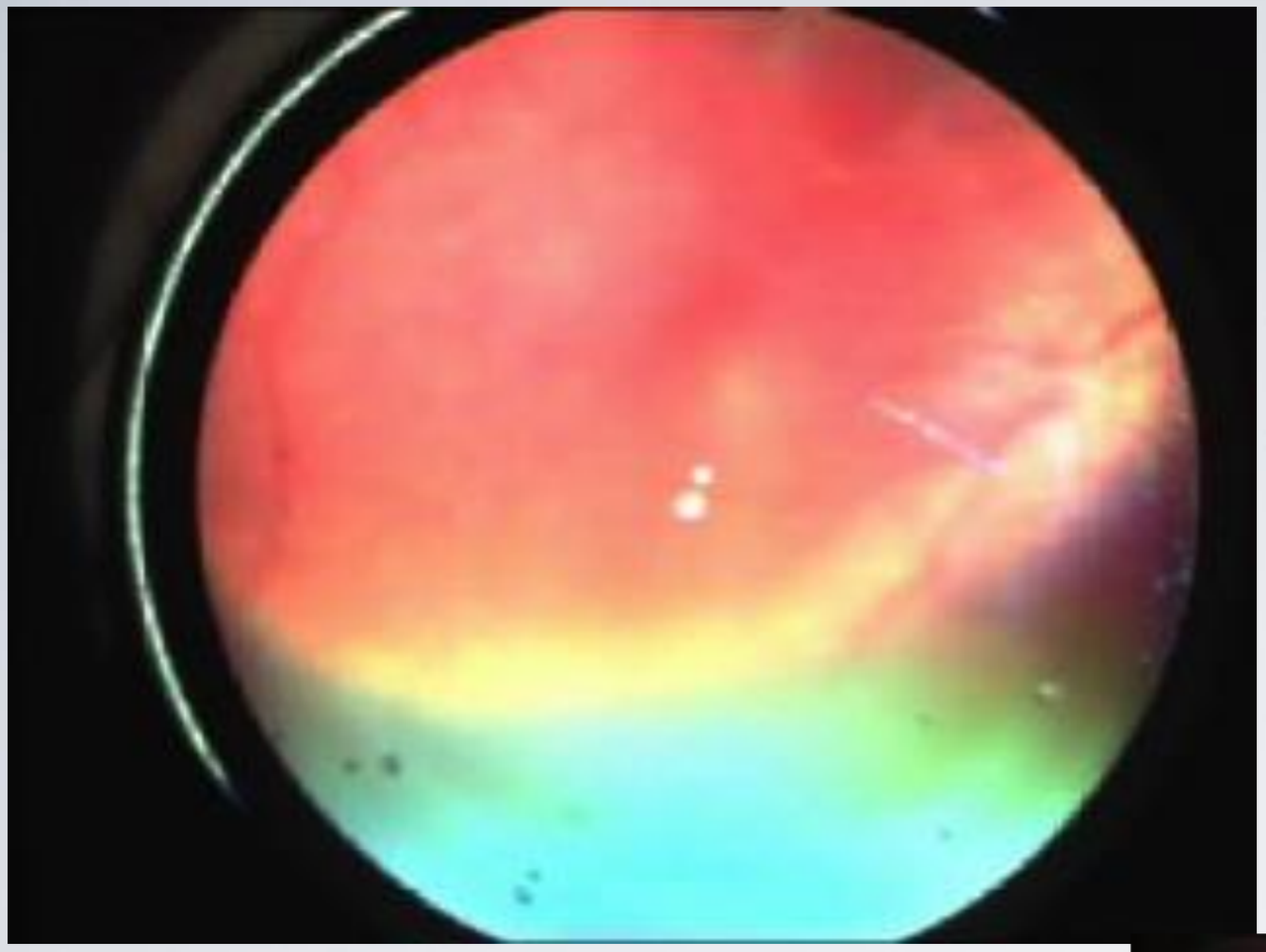

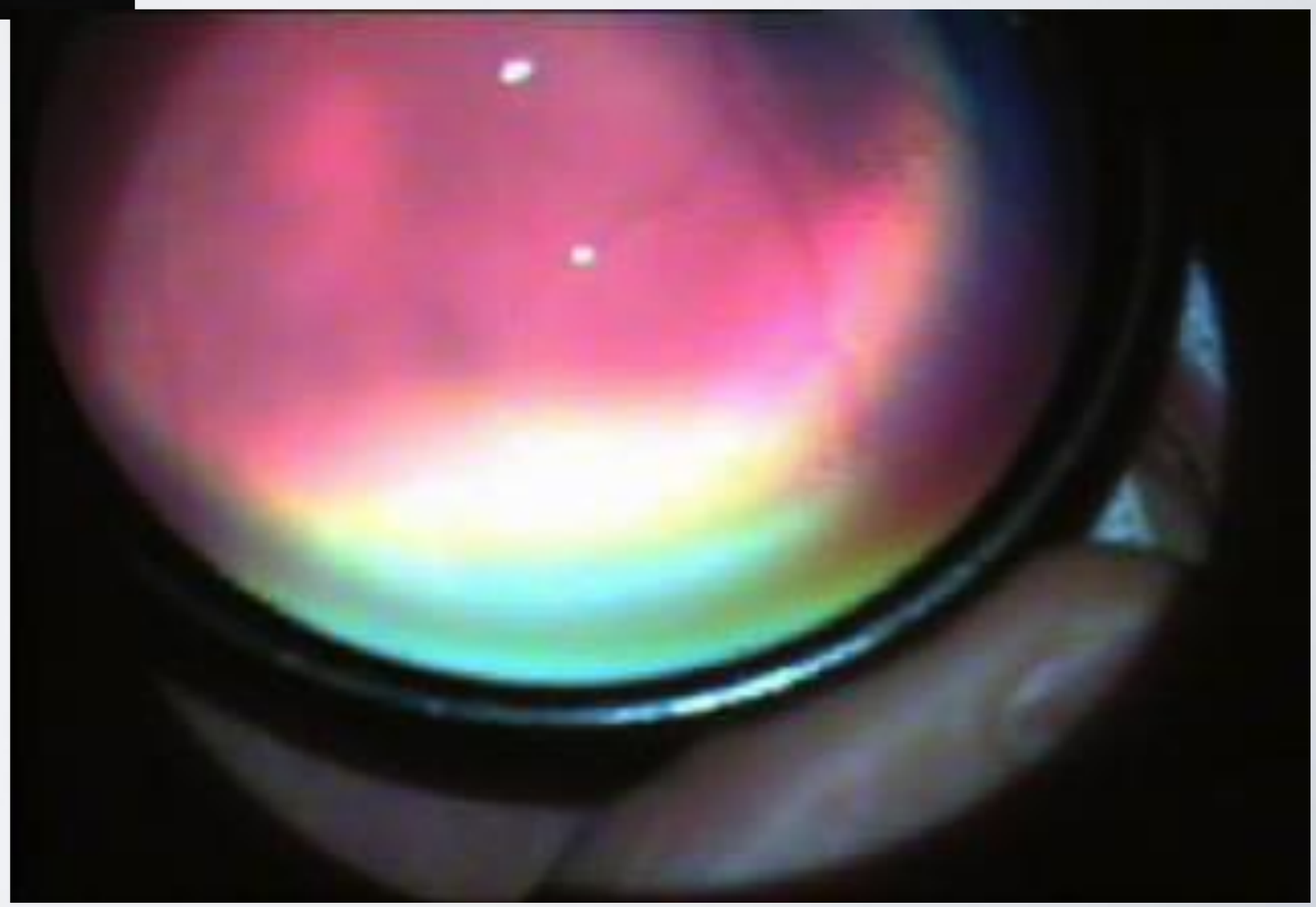

Ön segment İskemisi

- Önlemler!
- Zone 1 plus: Daha sık
- Bizim serimiz: %13 ÖSİ….FB

Laser-Sorunlar

- Pupilla küçük?
- Rubeozis iridis?
- Vitreus bulanık?
- Vitreus veya preret. hemoraji

Anti-VEGF enjeksiyonu (0.625mg/0.025ml)

Anti-VEGF ajanlar (İntravitreal)

- Bevacizumab (Avastin/Altuzan)
- Ranibizumab? (Lucentis)
- BEAT-ROP (Bevacizumab Eliminates the Angiogenic Threat of Retinopathy of Prematurity)
- N Engl J Med. 2011 Feb.
  Efficacy of intravitreal bevacizumab for stage 3+ retinopathy of prematurity.
  Mintz-Hittner HA, Kennedy KA, Chuang AZ; BEAT-ROP Cooperative Group.

BEAT-ROP

- 150 bebek Zon 1 veya Post Zon 2 Evre 3 +
- Lazer vs IV Bevacizumab monoterapi
- *ROP progresyonu:*
- *Bevacizumab*: 4 bebekte (6 /140 göz [%4])
- *Lazer*: 19 bebekte (32/146 göz [%22], P = 0.002).
- Zon 1 de daha belirgin fark (%4 vs %42)
- Periferik vaskülerizasyon devam ediyor!

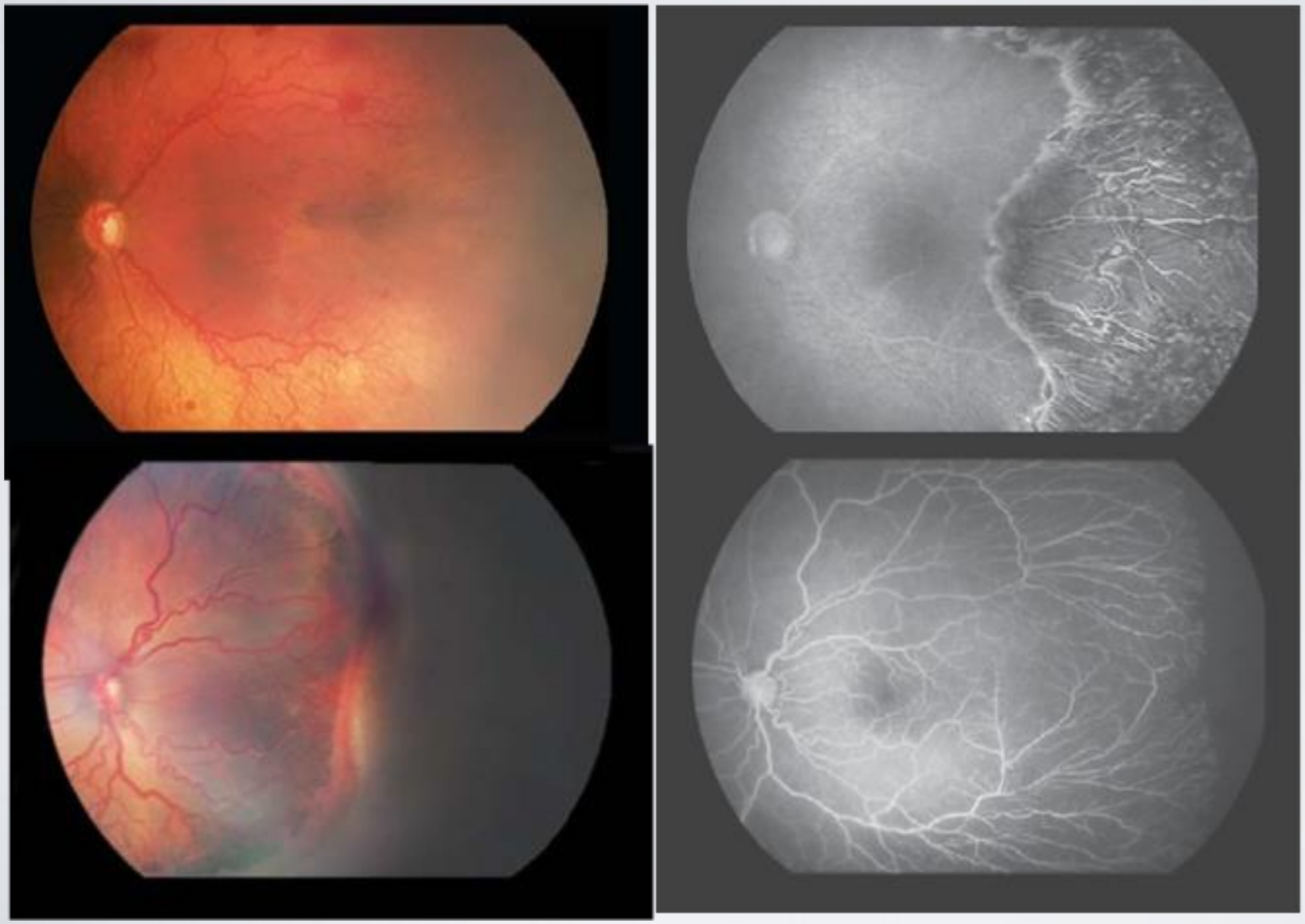

- Laser
- Anti-VEGF

Anti-VEGF avantajları

- Entübasyon gereksiz
- Uygulama kolay
- Pupilla problemi, vitreus hemorajisi varlığında
- Periferik vaskülerizasyon devam ediyor!
- Enflamasyon yok

IV Bevacizumab-ROP

Dezavantajları

- Daha uzun süre takip: 54 hf
- Anti-VEGF: Rekürrensler gecikebilir.
  - Lazer: ort 6-7 hf sonra
  - Anti-VEGF sonrası: Ort. 14-24hf sonra
- Sistemik yan etki?
- Daha çok sayıda hasta ve uzun süreli takip gerekli
- Traksiyonu arttırarak Evre 4'e geçiş!
- Endoftalmi riski (1/1000)
- Enjeksiyonla ilgili komplikasyonlar

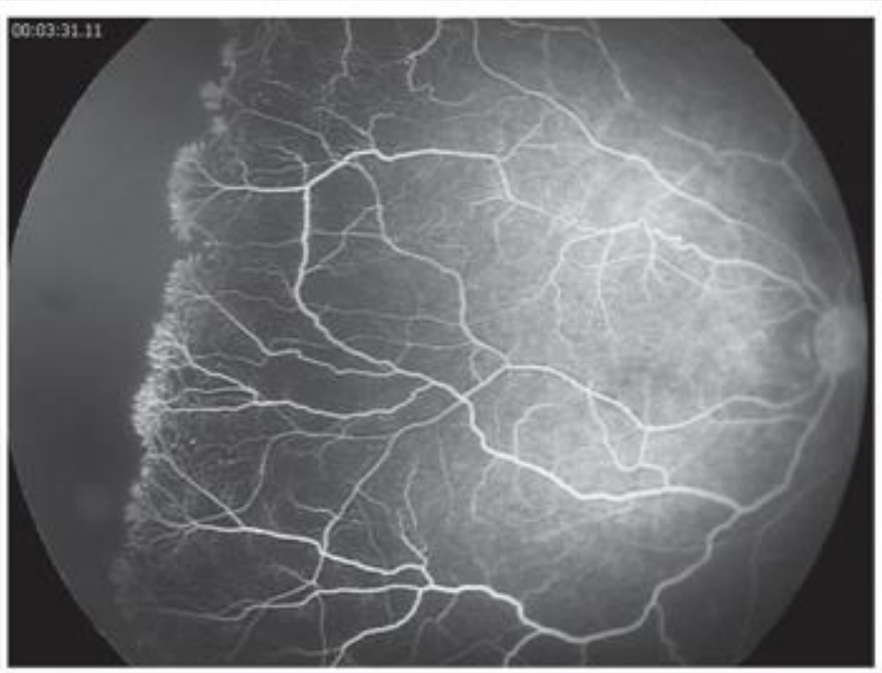

- 33.hafta (IVB) 64.hafta

Anti-VEGF bilinmeyenler

- Hangi gözlere?
- Primer tedavi?
- Lazer veya cerrahiye adjuvan olarak?
- Zamanlama?
- Doz? Tek doz? Tekrarlayan dozlar?
- Takip süresi?
- Sistemik yan etkiler? (bebekte!)
- FDA onayı yok

BLOCK-ROP çalışması

- 1. BÖLÜM: Laser tedavisine cevapsız gözler
  - 11 merkezde 1 yılda sadece 2 göz dahil edilebilmiş!
- 2. BÖLÜM: Tip 1 eşik hastalık (tüm tedavi gerektiren gözler)
  - 1 göz 0.75mg Bevacizumab / diğer göz Laser
  - 1 göz 0.625mg Bevacizumab / diğer göz Laser
  - Bilateral laser
    - Doz karşılaştırması
    - Fonksiyonel sonuçlar karşılaştırılacak: Miyopi / ambliyopi

Anti-VEGF Endikasyonları

- Pupilla problemi, vitreus hemorajisi varlığında
- Cerrahiye hazırlık
- Laser tedavisine rağmen plus hastalığı devam eden ve ilerleyen vakalar?
- APROP vakalarında primer tedavi?
    - Düz neovaskülerizasyonu olanlar

Cerrahi Tedavi

- Progresyon: Evre 4
- Çoğunlukla APROP
- Yetersiz laser!

- Zamanlama
- Hangi Cerrahi

Yetersiz laser! Önemli sorun!

- VİDEO

Dikkat

- Evre 4 RD: Traksiyonel
- Eksudatif olabilir! Seyrek!
- Özellikle laser ted sonrası
- Spontan çekilebilir!

Çevresel Skleral Çökertme

- Mevcut traksiyonları rahatlatıyor.
- Progresyonu engellemiyor.
- Globun büyümesini engellediğinden çıkarılması gerekiyor.
- Nüks!

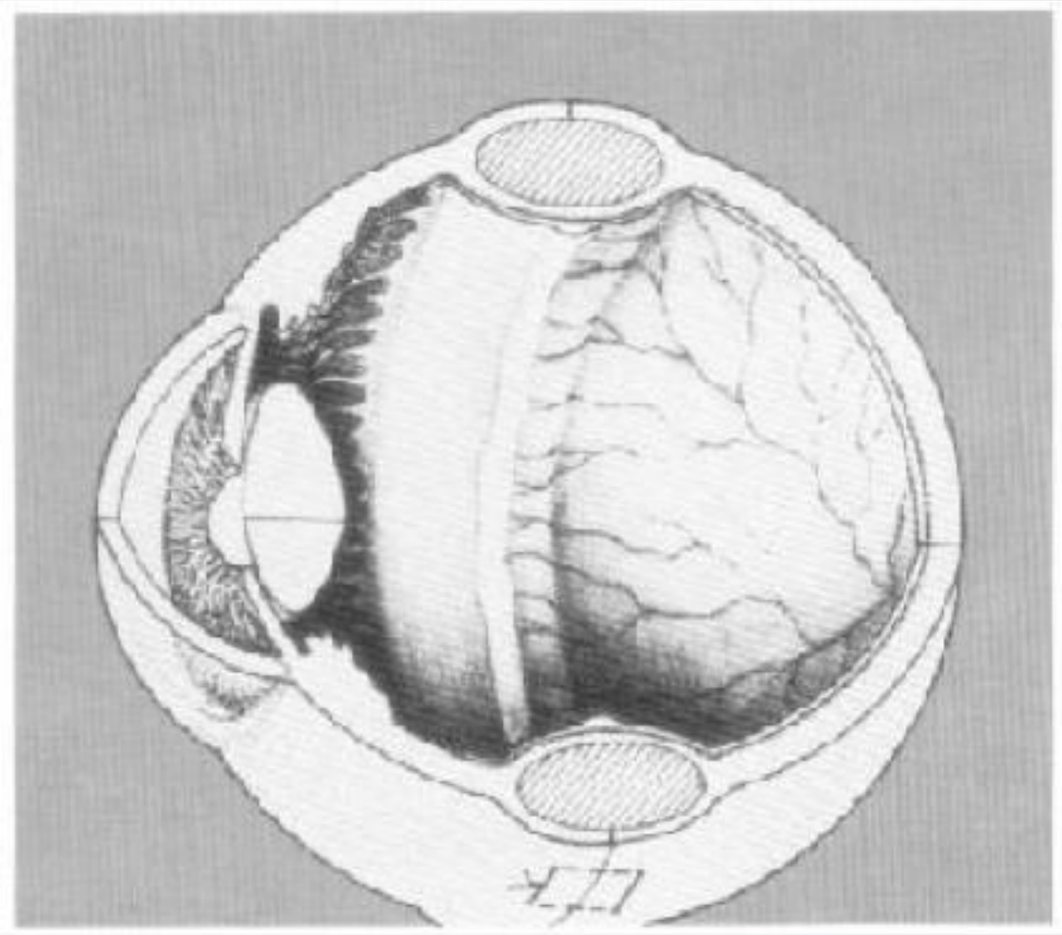

Vitrektomi

- *Lensektomi-Vitrektomi*
- Lens arkasına yapışmış traksiyonlar varlığında
- Periferik RD varlığında ve Evre 5 de limbal giriş için

Lens Koruyucu

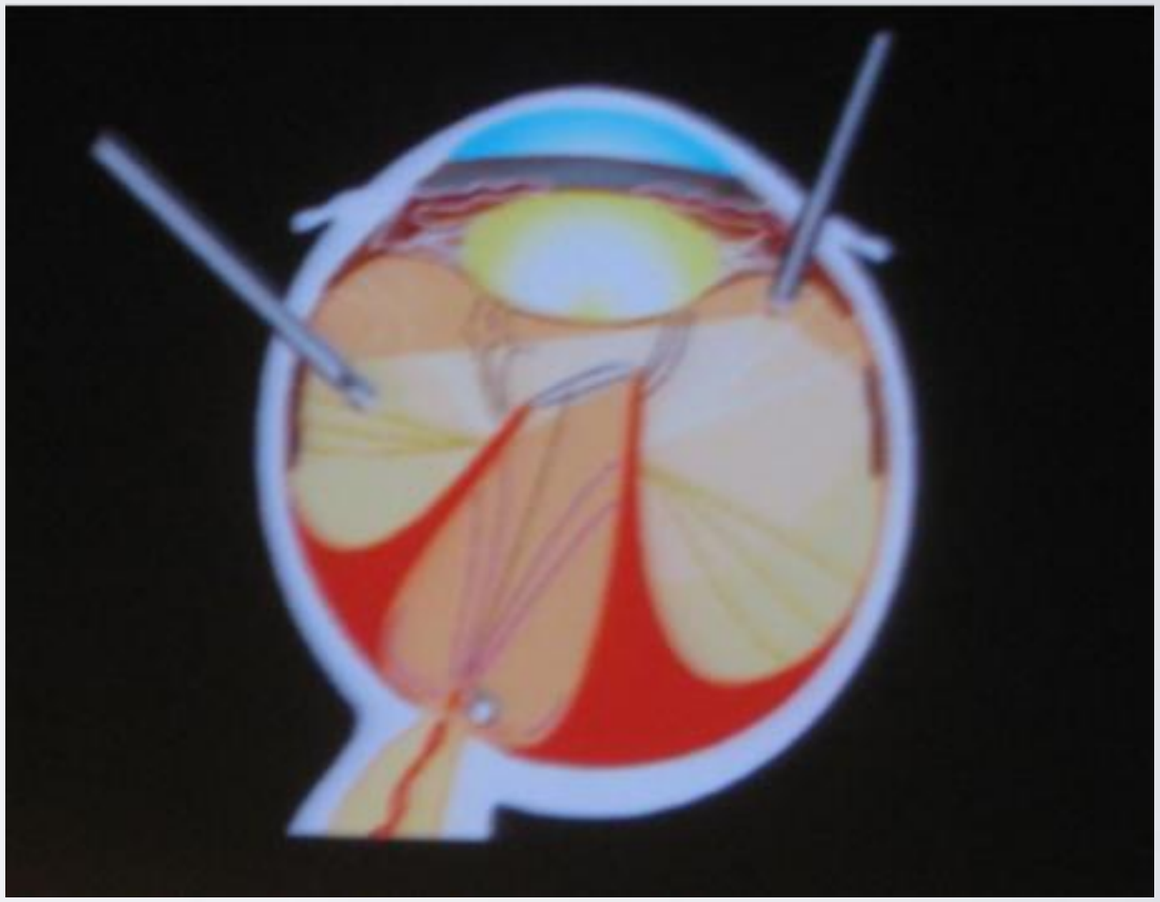

Enstrumantasyon

- 20?/23/25G cerrahi
- Valvli trokarlar,
- Konj açarak! Mutlaka sütür koya
- Trokarlar uzun, yetişkin gözüne göre!
- Lens hasarı, Retina hasarı
- İnfüzyon kanülü: 4mm 20G kanül
- Yüksek kesi/Düşük vakum: 2500-5000/ 150mmHg

Lens koruyucu vitrektomi Video

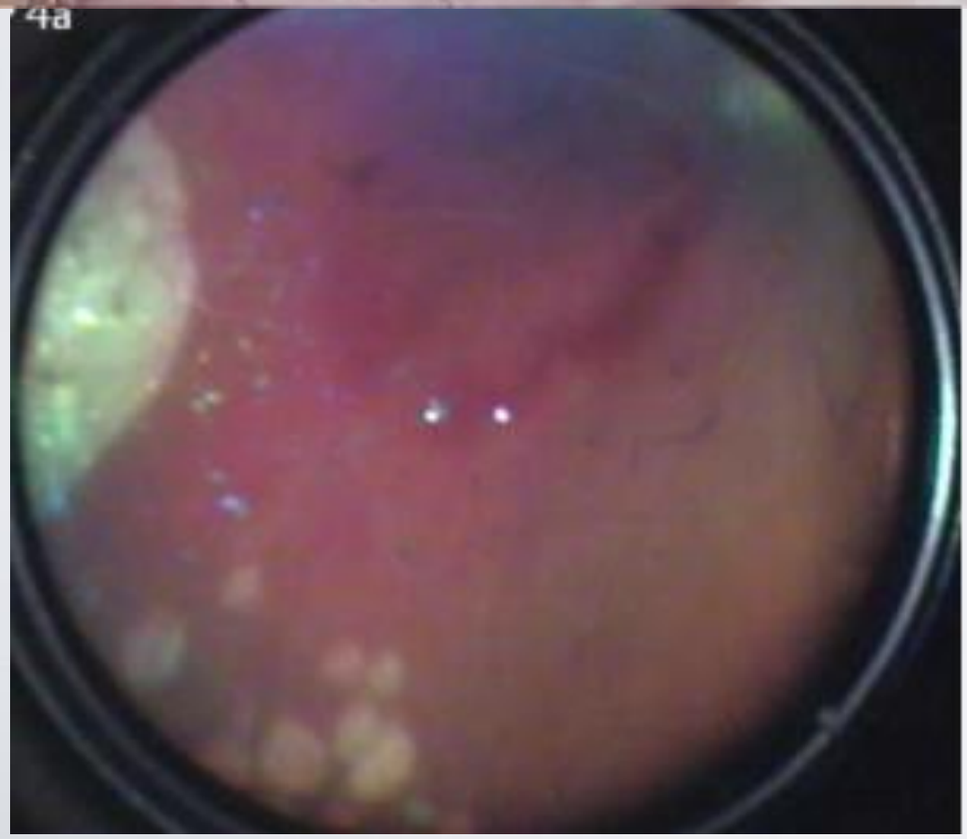
4a

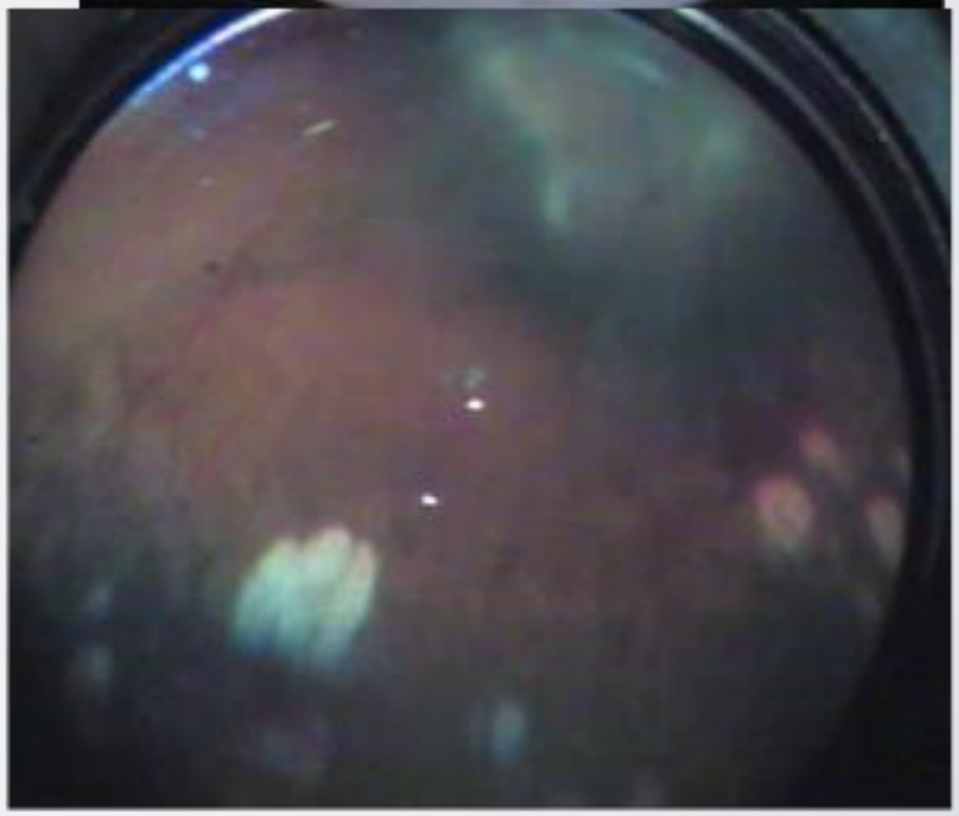

Cerrahide Dikkat

- Plus hastalığı belirgin olanlarda preop Avastin
- Cerrahın nerede durması gerektiğini bilmesi çok önemli
- Yırtık oluşmamalı

Yırtık Oluştuğunda!

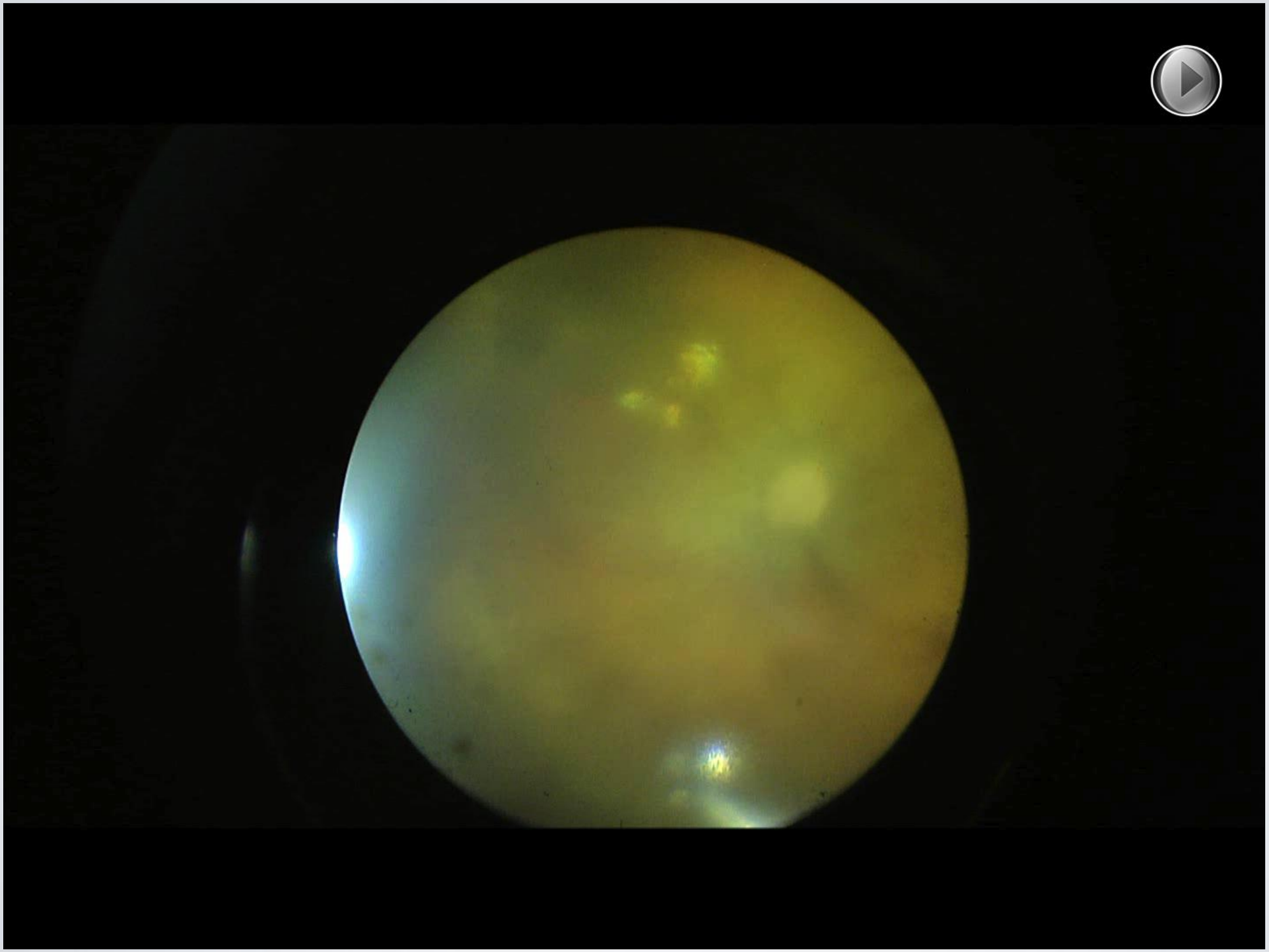

Evre 5

- Açık-Kapalı huni
- Kapalı-Açık huni
- Kapalı Kapalı huni

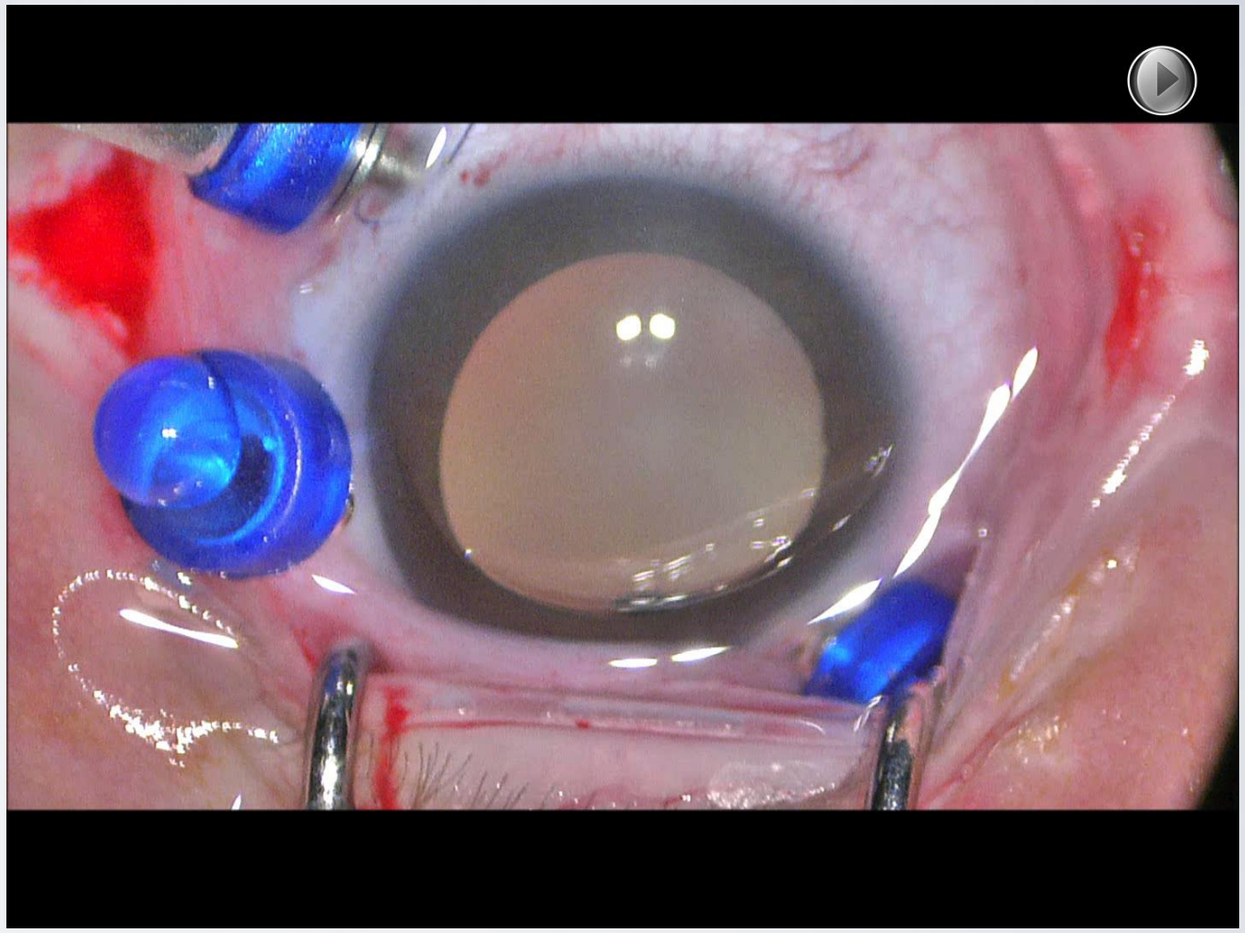

- Cerrahi yapılacaksa PPL+PPV: Limbal yaklaşım!
- Subretinal hemoraji kuraldır.
- Gerektiğinde external sklerotomi ile drene edilir.

GÜTF PREMATÜRİTE RETİNOPATİSİ MUAYENE VE TAKİP FORMU

- DOSYA NO: GENEL (……) GÖZ (……)
- TARİH:
- <u>GENEL DURUM BİLGİLERİ</u>:
- DOĞUM TARİHİ:
- DOĞUM KİLOSU:
- ÇOĞUL GEBELİK: YOK VAR (İKİZ, ÜÇÜZ,…)
- KÜVÖZDE KALMA: YOK VAR (SÜRE…..)
- O2 TEDAVİSİ: YOK VAR (SÜRE…)
- SİSTEMİK SORUNLAR: YOK VAR (…….)
- KAN TRANFÜZYONU: YOK VAR
- KARDİOPULMONER DESTEK: VENTİLATOR DİĞER
- <u>OFTALMOLOJİK BULGULAR:</u>
- İLK MUAYENE: Post partum 4. hf veya PM 31. hf (Hangisi geç ise)
- ZON: ZON 1 ZON 2 ZON 3
- PLUS HAST: YOK VAR
- EVRE 1 EVRE 2 EVRE 3 EVRE 4A, 4B EVRE 5
- YAYGINLIK: <5 SAAT KADRANI >5 SAAT KADRANI
- PUPİLLA DİLATASYONU: YETERLİ YETERSİZ
- RUBEOZİS İRİDİS: VAR YOK
- EK PATOLOJİ: YOK VAR: (……)
- ÖNERİLER:
- TAKİPLER: (……hafta sonra görülecektir)

GÜTF GÖZ- ROP TEDAVİ FORMU

- TARİH:
- PM HAFTA:…… POSTPARTUM HAFTA:…….
- EVRE: 3 4A 4B 5 (AÇIK HUNİ, KAPALI HUNİ)
- LASER FOTOKOAGÜLASYON:
  - SAĞ: ……Atım laser SOL: ……Atım laser
- İNTRAVİTREAL ENJEKSİYON: SAĞ: SOL:
- CERRAHİ:
  - SKLERAL ÇÖKERTME
  - PPV
  - LENSEKTOMİ
  - ENDOLASER
  - TAMPONAD: YOK HAVA GAZ (……..) VİSKOELASTİK SİLİKON
- ÖNERİLER:
- TAKİPLER: (……hafta sonra görülecektir)
- DR. ……

ROP Gerileme

(tedavi ile veya kendiliğinden)

- Myopi ve astigmatizma
- Ambliyopi (Göz tembelliği)
- Şaşılık
- Katarakt
- Glokom: AKG (20-50 yaş, ort: 32 yaş)
- Retina dekolmanı

MEDİKOLEGAL SORUNLAR DİKKAT!

- Ailenin bilgilendirilmesi!
- İyi iletişim!...
- Hastalık ve prognozu hakkında detaylı bilgilendirme
- Ailenin bilgilendirildiğine dair dosyaya not konması!

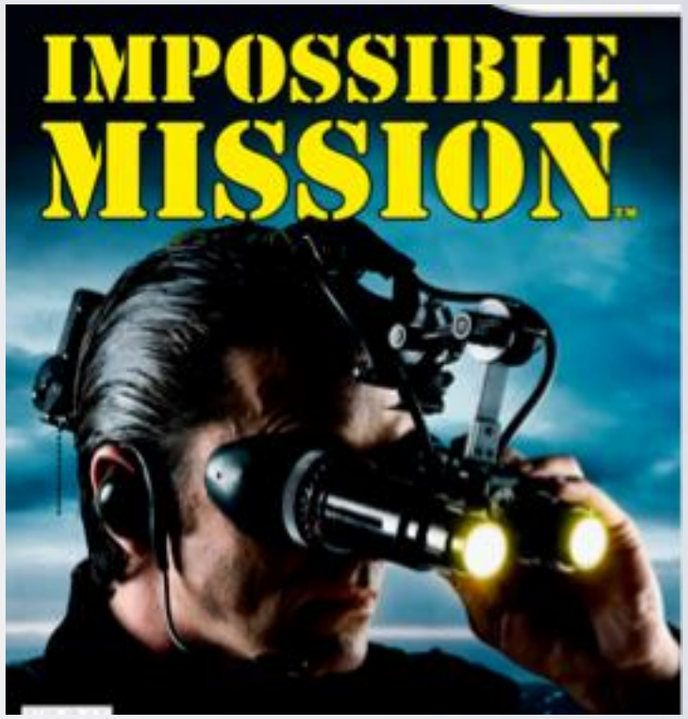

teşekkürler...